



## ***Mesenchymal Stem Cells Therapy in critical COVID-19 patient: a case report***

### **Terapi Sel Punca Mesenkimal pada pasien COVID-19 kritis: laporan kasus**

**<sup>1</sup>Novi Wijayanti\*, <sup>2</sup>Zainul Arifin, <sup>3</sup>Sumardi, <sup>1</sup>Barkah Djaka, <sup>1</sup>Ahmad M.Alim, <sup>1</sup>Aulia Azizah, <sup>1</sup>Naila Sistharani**

Email : \*[novi.sukirto@med.uad.ac.id](mailto:novi.sukirto@med.uad.ac.id)

<sup>1</sup>Faculty of Medicine, Ahmad Dahlan University, Yogyakarta

<sup>2</sup> Internal Medicine Department, PKU Muhammadiyah Bantul Hospital

<sup>3</sup> Pulmonology – Internal Medicine Department, Faculty of Medicine, Public Health and Nursing Gadjah Mada University

#### ARTICLE INFO

##### Article history

Received 10 May 2022

Revised 29 May 2022

Accepted 31 May 2022

##### Keywords

ARDS

MODS

Stem Cell

cytokine storm

Natural Killer

#### ABSTRACT

COVID-19 pneumonia with critical symptoms causes acute respiratory distress syndrome (ARDS) and multiple organ dysfunction syndromes (MODS) which can be severe complications until death. One therapy for Covid-19 critical was to suppress the effects of cytokine storms, which was administered by Mesenchymal Stem Cells therapy. In this case, we will report a case of COVID-19 with a critical patient that was given MSC therapy there were good outcomes in this case which were improvement of the clinical symptoms and prevent death.

#### ABSTRAK

Pneumonia COVID-19 dengan gejala kritis menyebabkan sindrom gangguan pernapasan akut (ARDS) dan sindrom disfungsi organ multipel (MODS) yang dapat menjadi komplikasi berat hingga kematian. Salah satu terapi kritis Covid-19 adalah menekan efek badai sitokin, yang dilakukan dengan terapi Sel Punca Mesenkimal. Dalam kasus ini, kami akan melaporkan kasus COVID-19 dengan pasien kritis yang diberikan terapi MSC ada hasil yang baik dalam kasus ini yaitu perbaikan gejala klinis dan mencegah kematian.

This is an open access article under the [CC-BY-SA](https://creativecommons.org/licenses/by-sa/4.0/) license.



## **A. PENDAHULUAN**

Infeksi Covid-19 (*Coronavirus disease-19*) yang disebabkan oleh virus SARS-Cov-2 (*Severe Acute Respiratory Syndrome Coronavirus-2*) mempunyai manifestasi klinis yang bervariasi mulai dari tanpa gejala (asimtomatik), gejala ringan, sedang dan sampai adanya pneumonia berat dan sepsis berat. <sup>1</sup> Pneumonia covid-19 dengan gejala kritis merupakan

pneumonia yang dapat menimbulkan *acute respiratory distress syndrome* (ARDS) dan *multiple organ dysfunction syndrome* (MODS). Kedua kondisi tersebut diyakini menjadi komplikasi yang berat dan dapat menimbulkan kematian. Komplikasi yang fatal tersebut timbul akibat adanya pelepasan banyak sitokin dan kemokin yang biasa disebut dengan badai sitokin (*cytokine storm*). Oleh karena itu, salah satu strategi penanganan progresifitas penyakit Covid-19 adalah mengontrol atau menekan terjadinya badai sitokin tersebut sehingga dapat mencegah terjadinya kematian.<sup>2,3</sup>

Pengobatan Covid-19 dengan gejala berat saat ini dititik beratkan pada pemberian imunomodulasi dan immunosupresif. Pilihan obat yang dapat diberikan seperti steroid, imunoglobulin intravena, blokade sitokin selektif (anakinra atau tocilizumab), dan penghambat Janus Kinase (JAK).<sup>4</sup> Selain itu, pilihan pengobatan seperti terapi plasma dan terapi sel (sel *Natural Killer* dan *Mesenchymal Stromal Cells*) juga dapat dipertimbangkan.<sup>5</sup> Stem cell adalah sel tubuh manusia yang belum terdiferensiasi. Mereka mampu berdiferensiasi menjadi sel apa pun dari suatu organisme dan memiliki kemampuan memperbarui diri.<sup>6</sup> Terapi berbasis sel menggunakan stem cell, terutama *Mesenchymal Stromal Cells* (MSC) dan *medicinal signaling cell*, telah menjadi salah satu pilihan terapi yang menjanjikan dalam perawatan pasien COVID-19. Secara hipotesis, MSC bertindak sebagai *cell manager* yang mengaktifkan kembali sistem kekebalan untuk mencegah badai sitokin dan mendorong perbaikan secara endogen.<sup>7</sup> Sebagai catatan, terapi sel berbasis MSC telah terbukti aman dan memiliki efektivitas yang baik untuk pengobatan ARDS dalam pengaturan uji klinis awal.<sup>8</sup>

Salah satu tujuan pemberian terapi stem cell pada COVID-19 gejala berat sampai dengan kritis adalah untuk mencegah komplikasi yang lebih berat dan memberikan perbaikan klinis pasien. Oleh karena itu, tujuan penulisan artikel ini adalah melaporkan tentang efek pemberian terapi stem cell pada pasien covid 19 gejala berat terhadap perbaikan klinis pasien.

## **B. LAPORAN KASUS**

Pasien laki-laki, usia 46 tahun, dirawat di ruang ICU Covid 19 RS PKU Muhammadiyah Bantul dengan diagnosis *Covid 19 confirmed* dengan gejala kritis. Pasien menjalani perawatan selama 45 hari. Pasien mengalami kontak erat dengan istri yang juga terkonfirmasi covid 19. Pasien saat awal admisi datang ke rumah sakit dengan keluhan utama demam sejak 5 hari sebelumnya disertai batuk, dahak (+), pilek (-), kehilangan perasa dan pembau (-), sesak nafas (-), diare (-). Pasien telah mendapatkan terapi standar

seperti antivirus remdesivir, antibiotika spektrum luas (ceftriaxone-azytromicin, levofloxacin, meropenem), antibiotik sesuai kultur sputum (linezolid), plasma konvalesen sebanyak 4 kantong (4x200cc), kortikosteroid dexametason 5mg/24 jam atau hidrokortison 50 mg/8 jam, antikoagulan (*Unfractionated heparin* dilanjutkan rivaroxaban oral), immunoglobulin intravena 7,5 mg/hari dan terapi intervensi oksigen mulai dari nasal kanul, non rebreathing mask, *jackson resch* sampai dengan ventilasi mekanik invasif (ventilator).

Selama perawatan di ruang isolasi, sejak perawatan hari ke 6 pasien mengalami perburukan klinis seperti sesak nafas yang bertambah, batuk darah, yang disertai perubahan parameter laboratorium dan radiologis thoraks yang memburuk seperti peningkatan nilai CRP dan D-dimer, penurunan nilai pO<sub>2</sub> pada analisis gas darah dan infiltrat radiologis toraks yang bertambah di kedua parunya.

Pasien dilakukan intubasi dan pemasangan ventilator pada hari perawatan ke 11 karena didapatkan adanya gagal nafas (penurunan pO<sub>2</sub> pada analisis gas darah). Selama terpasang ventilator, didapatkan adanya perdarahan dari selang *endotracheal tube* terutama ketika dilakukan *suction* berkala. Tidak didapatkan perdarahan dari sistem yang lain seperti gastrointestinal dan sistem tractus urinariusnya. Penyebab perdarahan tersebut dimungkinkan adanya pemanjangan D-dimer yang didapatkan hasilnya > 5000. Pada perawatan hari 17 pasien dilakukan evaluasi radiologi thoraks dengan kesan pneumonia covid yang memberat dengan didapatkan perselubungan semiopak inhomogen di kedua pulmo bertambah. Hal ini disebabkan adanya infeksi sekunder bakteri yang dibuktikan dengan adanya hasil kultur sputum berupa bakteri pathogen *Staphylococcus epidermidis* (gram +). Pasien kemudian diberikan antibiotik yang sensitif sesuai kultur yaitu linezolid dengan dosis 600 mg tiap 12 jam selama 5 hari. Oleh karena kondisi klinis pasien belum membaik, pasien direncanakan pemberian terapi stem cell dengan dosis 1 juta sel/kgBB atas indikasi covid 19 gejala kritis.

Pemberian terapi stem cell sebanyak 60 juta sell dilakukan pada perawatan hari ke 20. Selama pemberian terapi, kondisi klinis pasien stabil dan tidak didapatkan perburukan kondisi klinis setelah terapi stem cell selesai diberikan. Perawatan hari 23-25 dilakukan evaluasi laboratorium dan evaluasi swab PCR SARSCov dimana menunjukkan hasil perbaikan berupa penurunan angka leukosit, penurunan d-dimer, dan CRP (Tabel 2). Perawatan hari ke 24 pasien dilakukan trakeostomi atas indikasi *prolonged ET* dan hasil evaluasi swab PCR SARSCov menunjukkan hasil negatif sehingga pasien dipindahkan ke ruang perawatan intensif non isolasi. Kondisi klinis pasien selama di ruang intensif menunjukkan perbaikan. Pemberian aliran oksigen dapat diturunkan secara bertahap dan trakeostomi tube di lepas pada perawatan hari ke 36. Pasien dilakukan terapi rehabilitasi

medik untuk terapi pernafasan dan terapi penguatan otot akibat tirah baring lama selama perawatan. Hasil evaluasi radiologi thoraks serial pada perawatan hari ke 27 dan 39 menunjukkan infiltrate di pulmo kanan dan kiri berkurang dibandingkan dengan foto thorax sebelum terapi stem cell (gambar 2a dan 2b). Pasien menunjukkan perbaikan klinis yang signifikan dengan tanda vital yang normal dan saturasi oksigen >92% *room air*. Pasien diperbolehkan pulang saat perawatan hari ke 45. Selama perawatan rawat jalan, pasien dilakukan CT thoraks 2 bulan pasca covid dan menunjukkan hasil adanya fibrosis dan bronchiectasis di kedua lobus paru (gambar 3).

Tabel 1. Parameter Laboratorium Klinis Sebelum Terapi Stem Cell

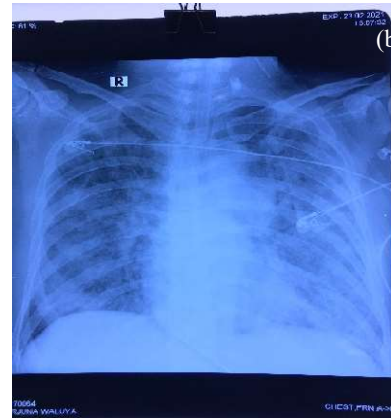
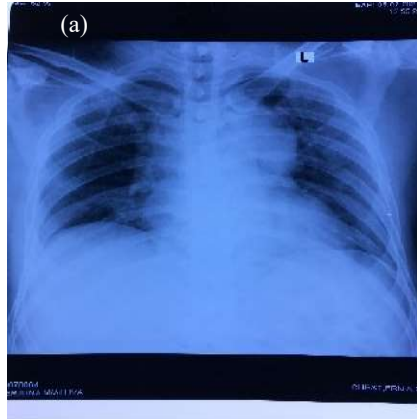
Parameter Laboratorium	Nilai Normal	Hari ke-1	Hari 4-6	Hari ke 7-9	Hari ke 12	Hari ke 15	Hari ke 17	Hari ke 19
Hemoglobin (g%)	11-17	13,75	13,36	13,81				10,65
Leukosit (10 <sup>3</sup> µL)	4-11	4,96	7,11	17,05				12,5
Neutrofil (%)	40-70	68,89	81,64	92,56				88,26
Limfosit (%)	20-40	23,51	14,47	3,89				6,36
Trombosit (rb/mm <sup>3</sup> )	150-450	180	200	455				276
Kreatinin (mg/dL)	0,9-1,3	1,12	-					2,95
Albumin (g/dl)	3,5-5,0	4,04	3,06					62
CRP (mg/L)	<5	34	>120	120				>5000
D-Dimer (ng/ml)	<400	430	280	703				
PaO <sub>2</sub> /FiO <sub>2</sub>	400-500	504	343	62*	81*	122°	266°	
Interleukin-6 (pg/ml)	< 7		60,43					
<i>Nucleic Acid Test</i>	Negatif		Positif			Positif		

- : terapi oksigen dg *non rebreathing mask-jackson resch* 15 L/menit
- \_ : hari dilakukan intubasi dan ventilasi mekanik (ventilator)
- ° : dengan ventilasi mekanik

Tabel 2. Parameter Laboratorium Klinis Setelah Terapi Stem Cell

Parameter Laboratorium	Nilai Normal	Hari ke 21	Hari ke 23-24	Hari ke 25-26	Hari ke 29	Hari ke 31	Hari ke 35-36
Hemoglobin (g%)	11-17	10,01	9,97	10,6			11,05
Leukosit (10 <sup>3</sup> µL)	4-11	9,86	18,58	11,62			13,29
Neutrofil (%)	40-70	87,44	93,23	87,8			78,87
Limfosit (%)	20-40	7,21	3,78	7,9			12,58
Trombosit (rb/mm <sup>3</sup> )	150-450	186	207	339			576
Kreatinin (mg/dL)	0,9-1,3	0,47		0,52			3,29
Albumin (g/dl)	3,5-5,0						
CRP (mg/L)	<5	50		98			
D-Dimer (ng/ml)	<400	3690		2220			1350
PaO <sub>2</sub> /FiO <sub>2</sub>	400-500	188°	116°	258°	152°	150	286
Interleukin-6 (pg/ml)	< 7	14,76					
<i>Nucleic Acid Test</i>	Negatif						

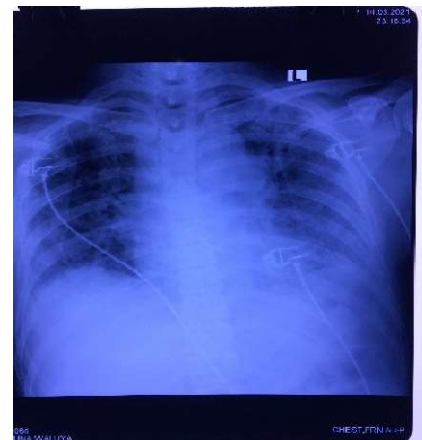
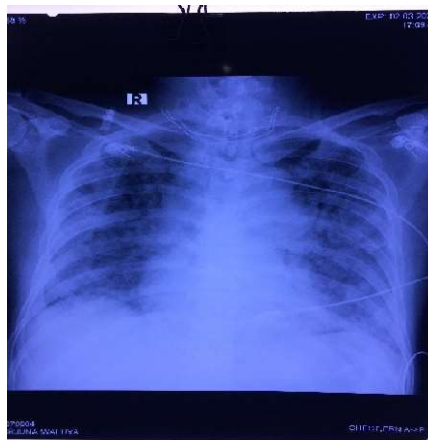
- ° : dengan ventilasi mekanik



(a) Foto Thorak saat awal masuk (admissi)

(b) Foto Thorak Perawatan hari 17

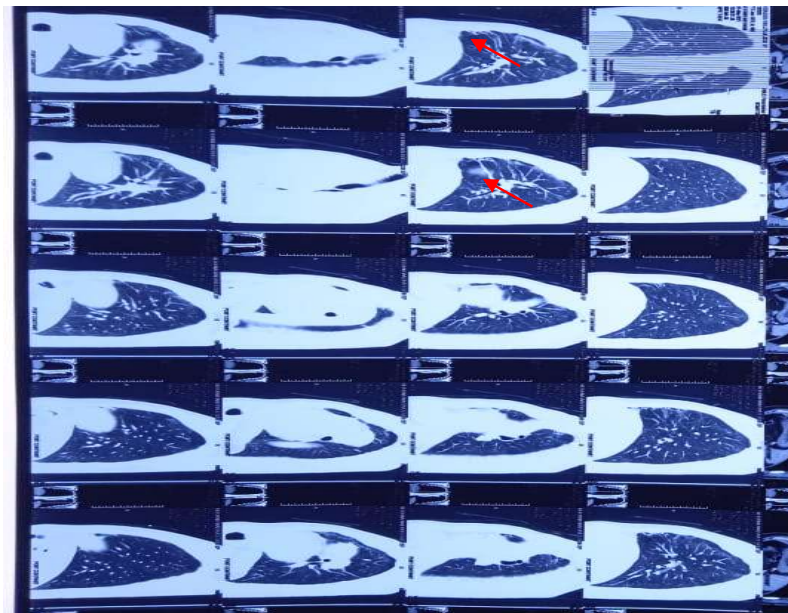
Gambar 1. Foto Thoraks sebelum mendapatkan terapi stemcell



(a) Foto Thorak Perawatan hari ke 27

(b) Foto Thorak Perawatan Hari ke 39

Gambar 2. Foto Thoraks setelah mendapatkan terapi stemcell



Gambar 3. Salah satu gambaran fibrosis pada CT-Thorax saat 2 bulan pasca covid-19

### C. PEMBAHASAN

Pilihan pengobatan pada covid 19 gejala berat selain antivirus diantaranya terapi plasma, imunoterapi, antibodi monoklonal, dan terapi berbasis molekul kecil. Selain itu, dalam kasus terapi sel seperti sel *Natural killer* (NK) dan MSC (*Mesenchymal Stem Cell*) serta turunan dari MSC atau vesikel ekstraseluler, masih dipertimbangkan. Pemberian terapi imunomodulasi dan imunosupresif disarankan untuk mengurangi gejala badai sitokin<sup>9</sup>. Terapi alternatif yang dapat digunakan untuk mengobati pasien COVID-19 adalah terapi berbasis sel seperti *Mesenchymal Stromal/Stem Cell* (MSC). *Stem cell* merupakan suatu sel punca multipoten yang diperoleh dari jaringan yang memiliki kemampuan proliferasi tinggi, mempunyai potensi diferensiasi intrinsik, dan mampu menghasilkan banyak sitokin serta faktor pertumbuhan yang bersifat terapeutik.<sup>10</sup> MSC dapat membantu meningkatkan atau menahan proses peradangan tergantung pada lingkungan mikronya. Pada kondisi sistem kekebalan yang aktif, MSC akan melepaskan sitokin pro-inflamasi untuk membantu meningkatkan peradangan. Namun, jika respon dari sistem kekebalan tubuh berlebih maka MSC akan beralih untuk mengeluarkan sitokin antiinflamasi untuk menekan peradangan.<sup>11</sup>

MSC dapat merangsang proses imunomodulasi melalui jalur autokrin, parakrin dan endokrin. MSC dapat mengatur terjadinya respon kekebalan bawaan (*innate*) dan adaptif sehingga mengurangi produksi sitokin proinflamasi. Sesuai yang dijelaskan oleh Xu *et al* (2022) bahwa terapi MSC dapat mengurangi inflamasi lokal di paru dan inflamasi sistemik, memperbaiki aktivasi sel imun dan mengurangi cedera pada paru. MSC juga telah terbukti dapat mengurangi infiltrasi makrofag, neutrophil dan sel dendrit di paru serta menurunkan kadar MIP-2, TNF- $\alpha$ , IL-6, IL-1b dan IL-12p70 di cairan *bronchoalveolar lavage* (BAL).<sup>12</sup>

Pada kasus ini didapatkan adanya perbaikan parameter klinis pada pasien setelah diberikan terapi *stemcell*, diantaranya perbaikan parameter inflamasi dan koagulopati serta perbaikan infiltrate di kedua paru. Kondisi tersebut sesuai dengan beberapa studi yang melaporkan tentang terapi *stemcell* pada pasien COVID-19. Selain itu, *stem cell* terbukti aman dan dapat secara signifikan menurunkan mortalitas dan morbiditas pasien dengan COVID-19. Pemberian *stem cell* juga dapat meningkatkan fungsi paru-paru, memperbaiki gejala, dan menekan proses peradangan yang terjadi.. Berdasarkan penelitian dari Mahendiratta *et al* menunjukkan bahwa MSC mampu mengurangi peradangan sistemik dan melindungi pasien dari infeksi COVID-19. Injeksi intramuskular



sel mirip mesenkim yang diambil dari plasenta menyembuhkan enam pasien COVID-19 yang sakit parah dalam uji coba yang dilakukan di Israel.<sup>13,14,15</sup>

Infeksi SARS-Cov2 yang sering menyebabkan terjadinya cedera alveolar di paru-paru dapat mengakibatkan pasien Covid-19 dengan gejala berat mengalami ARDS (*Acute Respiratory Distress Syndrome*) sehingga pasien dapat mengalami gagal napas dan gagal organ<sup>16</sup>. Studi klinis lebih lanjut menemukan bahwa kondisi tersebut terkait dengan peningkatan signifikan produksi sitokin dalam tubuh yang disebut sebagai peristiwa *cytokine releasing syndrome* (CRS) atau badai sitokin<sup>17</sup>. Sitokin dan protein yang berukuran kecil memainkan peran penting dalam respon imun terhadap peradangan dan infeksi dalam tubuh. Namun, produksi sitokin yang berlebihan dapat menyebabkan kerusakan jaringan sebagai kompensasi dari respon imun yang berlebihan<sup>18</sup>. Pada kasus ini, selama perawatan di rumah sakit telah terjadi perubahan klinis dari derajat sedang menjadi berat dan bahkan sampai derajat kritis sehingga pasien dilakukan intubasi dengan ventilator. Perubahan kondisi klinis penyakit covid 19 pada kasus ini sesuai dengan adanya badai sitokin yang terjadi sehingga menyebabkan terjadinya ARDS dan akhirnya terjadi gagal nafas.

Pada kasus ini, dari evaluasi laboratorium yang dilakukan selama perawatan terjadi kenaikan nilai CRP yang sejalan dengan perubahan klinis pasien yang semakin berat. Dalam sebuah penelitian terhadap 1099 pasien COVID-19, sebagian besar pasien mengalami peningkatan kadar *C-reactive protein* (CRP) yang merupakan biomarker inflamasi. Apabila dibandingkan dengan pasien yang telah pulih dari COVID-19, mereka yang meninggal dunia memiliki kadar CRP yang jauh lebih tinggi dalam darah mereka. Kemokin dan sitokin inflamasi utama seperti interleukin (IL) -6, IL-8, *tumor necrosis factor alpha* (TNF- $\alpha$ ), *monosit chemoattractant protein-1* (MCP-1) dan protein inflamasi makrofag 1 alfa (MIP-1 $\alpha$ ) juga mengalami peningkatan pada subjek COVID-19, dan terlihat lebih jelas pada pasien dengan manifestasi penyakit yang berat<sup>19</sup>.

Pada kasus ini didapatkan adanya peningkatan kadar marker inflamasi (CRP, *interleukin 6*) dan peningkatan kadar *D-dimer* yang seiring dengan perburukan klinis pasien. Kondisi tersebut dapat menggambarkan adanya badai sitokin yang sering terjadi pada covid 19 gejala berat dan kritis. Menurut Golchin (2020) menyebutkan bahwa pada saat terjadinya badai sitokin pada covid 19 merupakan waktu yang tepat untuk dimulai terapi MSC. Terapi MSC tersebut bertujuan untuk mencegah pelepasan badai sitokin dari sistem imun yang lebih parah dan menimbulkan perbaikan seluler yang dilakukan oleh *stem cells*.<sup>20</sup> Pada kasus ini, pemberian terapi MSC baru diberikan pada hari perawatan ke 20 sedangkan kenaikan parameter inflamasi sudah mulai terjadi pada perawatan hari ke 6. Apabila terapi MSC diberikan saat awal badai sitokin, diharapkan klinis pasien tidak

berubah menjadi lebih berat dan tentunya salah satu komplikasi berat tidak akan muncul seperti terjadinya ARDS pada pasien ini.

SARS-CoV-2 dapat merangsang peningkatan kadar sitokin di paru-paru, seperti IL-2, IL-6, IL-7, G-SCF, IP-10, MCP1, MIP1A, dan TNF- $\alpha$ , dan diikuti oleh terjadinya edema, fibrosis, disfungsi pertukaran gas, ARDS (*Acute Respiratory Distress Syndrome*), cedera jantung berat, dan infeksi sekunder<sup>21</sup>. Efek ini dapat diatasi dengan MSC dan pemberian imunomodulator. Leng *et al.* menunjukkan bahwa terapi infus MSC intravena dapat mengurangi aktivasi berlebihan dari sistem kekebalan dan merangsang perbaikan di lingkungan mikro paru-paru setelah infeksi SARS-CoV-2 dengan mekanisme imunomodulator, bahkan pada pasien yang lebih tua<sup>22</sup>. Teori tersebut sesuai dengan yang terjadi pada kasus ini dimana terjadi perbaikan parameter inflamasi seperti CRP dan IL-6 setelah 24 jam pemberian MSC intravena (tabel 2).

Stimulasi MSCs oleh sitokin inflamasi (seperti *Tumor Necrosis Factor* (TNF) dan interleukin-1 (IL-1), dapat memodulasi proses immunosupresi. Mulanya, MSC akan merespon sitokin inflamasi, akibatnya MSC melepaskan faktor-faktor yang mengatur sistem imun dan menghasilkan penyesuaian terhadap proses peradangan. Misalnya, sejumlah besar oksida nitrat (NO) pada tikus, dan *indoleamine 2,3-dioxygenase* (IDO) pada manusia, dan kemokin yang dilepaskan oleh MSC menghadirkan peran sentral dalam immunomodulasi yang dimediasi MSC. Sifat immunomodulasi atau immunosupresi MSC akan meningkat apabila host mengalami situasi inflamasi yang hiperaktif. MSC dapat mempengaruhi sekresi *Keratinocyte Growth Factor* (KGF), prostaglandin E2, *Granulocyte-macrophage colony-stimulating factor* (GCSF), IL-6, dan IL-13 untuk melakukan proses fagositosis dan interaksi makrofag alveolar, mengubah profil sekresi sitokin subset sel dendritik, serta mengurangi sekresi interferon dari NK-cell. Interleukin-10, *transforming growth factor beta* (TGF $\beta$ ), dan *tryptophan catabolizing enzyme indoleamine 2,3 dioxygenase* yang disekresikan dari MSC juga dapat menekan pertumbuhan sel T pertukaran profil ekspresi sitokin dari subset sel T. Selanjutnya, proliferasi, diferensiasi, dan sifat kemotaktik sel B terganggu oleh MSC.<sup>18</sup>

Salah satu komplikasi COVID-19 adalah produksi cairan paru-paru yang berlebihan dan edema paru yang mengganggu fungsi paru. MSC melepaskan faktor pertumbuhan keratinosit (KGF), angiopoietin-1, dan LXA4 dalam eksosomnya. Faktor-faktor ini mengaktifkan pompa Na<sup>+</sup>-K<sup>+</sup> sehingga mengurangi permeabilitas epitel alveolus terhadap protein dan cairan serta menghambat akumulasi cairan di jaringan paru. Komplikasi lain dari COVID-19 adalah terjadinya fibrosis paru-paru. Komplikasi ini harus ditanggapi dengan serius karena tidak dapat disembuhkan jika terjadi. MSC mencegah fibrosis paru



dengan dua mekanisme: (a) berdiferensiasi menjadi sel alveolar tipe II; (b) sinyal parakrin (seperti KGF) yang menginduksi proliferasi dan menghambat apoptosis pada sel alveolar tipe II. Selain pengaruhnya terhadap sistem kekebalan, MSC mampu meningkatkan pembentukan kembali penghalang kapiler, menghentikan pertumbuhan bakteri, dan mengembalikan ATP alveolar.<sup>19</sup> Pada kasus ini sulit dinilai secara pasti telah terjadi fibrosis paru atau tidak karena tidak dilakukan CT scan paru selama perawatan di RS. Selanjutnya CT scan paru dilakukan pada 2 bulan pasca sembuh dari covid 19 dan didapatkan hasil adanya gambaran fibrosis dengan bronchiectasis di kedua lobus paru. Jadi terapi MSC pada kasus ini ternyata belum dapat mencegah terjadinya fibrosis paru dan dimungkinkan dapat terjadi karena pemilihan waktu untuk memulai terapi MSC pada pasien tidak dilakukan saat awal terjadinya badai sitokin.

Data dari uji klinis tahap awal suatu penelitian menunjukkan bahwa pemberian MSC aman dan dapat ditoleransi dengan baik tanpa adanya laporan efek samping yang serius. Pada subjek dengan ARDS, 5 hari setelah diinjeksikan MSC, kadar serum protein D surfaktan (sebuah biomarker *acute lung injury*) secara signifikan turun dibandingkan dengan kadar dasar sebelum injeksi<sup>19</sup>. Dalam sebuah studi komprehensif dari dua pasien dengan ARDS berat yang diberikan MSCs, adanya kegagalan pernapasan, gangguan hemodinamik dan gagal multi-organ dapat teratasi setelah pengobatan MSC. Pada kasus ini sebelum pemberian terapi MSC hanya didapatkan kondisi kritisnya berupa ARDS tanpa disertai gangguan hemodinamik dan gagal multi organ. Jadi pada kasus ini yang dapat dievaluasi setelah pemberian MSC adalah adanya perbaikan gejala ARDS dari parameter pO<sub>2</sub>/FIO<sub>2</sub> selama terpasang ventilasi mekanik. Adanya perbaikan klinis ARDS dari pasien tersebut juga ditunjukkan dengan adanya pelepasan alat ventilasi mekanik dan pasien dapat bernafas spontan dengan terapi aliran oksigen yang diturunkan secara bertahap.

Pemberian terapi *stem cell* pada pasien COVID-19 akan memberikan perbaikan gejala seperti lemas, sesak napas, dan saturasi oksigen yang rendah. Pada pemeriksaan CT-Scan didapatkan adanya pemulihan peradangan paru yang lebih cepat pada pasien dengan terapi *stem cell*.<sup>23</sup> Seperti hasil meta analisis sebelumnya, banyak pasien COVID-19 berat-kritis yang menerima terapi MSC tidak didapatkan efek samping yang serius. Selain itu, penurunan mortalitas dan morbiditas pada pasien COVID-19 juga ditemukan dengan terapi tersebut<sup>26</sup>. Kondisi tersebut juga terjadi pada pasien ini dimana manfaat terapi MSC diperoleh dengan adanya perbaikan klinis ARDS dan tidak didapatkan efek samping dari terapi. Dengan adanya manfaat terapi MSC untuk pasien COVID 19 berat-kritis diharapkan dapat menjadi panduan awal dalam menentukan pedoman terapi pasien COVID 19 agar tidak terjadi tingkat kematian yang tinggi dan mencegah komplikasi yang berat seperti terjadi fibrosis paru.

#### D. KESIMPULAN

Pemberian terapi *Mesenchymal Stem Cell* pada pasien covid 19 gejala berat – kritis dapat menjadi salah satu pilihan terapi yang menjanjikan karena dapat memberikan luaran pasien yang lebih baik berupa perbaikan gejala klinis dan mencegah kematian. Pemilihan waktu yang tepat untuk pemberian terapi ini juga disesuaikan dengan mulai terjadinya badai sitokin pada pasien COVID 19.

#### E. REFERENSI

1. Pathophysiology, Transmission, Diagnosis, and Treatment of Coronavirus Disease 2019 (COVID-19) : A Review W. Joost Wiersinga, MD, PhD; Andrew Rhodes, MD, PhD; Allen C. Cheng, MD, PhD; Sharon J. Peacock, PhD; Hallie C. Prescott, MD, MSc. JAMA : 2020
2. Cytokine Storm in COVID-19: An Overview, Mechanism, ovid 19 Treatment Strategies, and Stem Cell Therapy Perspective. Nuriza Ulul Azmi<sup>1\*</sup>, Meidi Utami Puteri<sup>2</sup>, Donny Lukmanto. **Pharmaceutical Sciences and Research (PSR)**, 7(Special Issue on COVID-19), 2020, 1 – 11
3. Stem cell therapy in coronavirus disease 2019: current evidence and future potential. Rohit Shetty<sup>1</sup>, Ponnalagu Murugeswari<sup>2</sup>, Koushik Chakrabarty<sup>3</sup>, Chaitra Jayadev, Himanshu Matalia<sup>1</sup>, Arkasubhra Ghosh<sup>3</sup>, Debashish Das
4. Mehta P, McAuley DF, Brown M, et al. COVID-19: consider cytokine storm syndromes and immunosuppression. *Lancet*. 2020;395(10229):1033-1034. doi:10.1016/S0140-6736(20)30628-0
5. Khoury, M., Cuenca, J., Cruz, F. F., Figueroa, F. E., Rocco, P. R. M., & Weiss, D. J. (2020). Current Status of Cell-Based Therapies for Respiratory Virus Infections: Applicability to COVID-19. *European Respiratory Journal*, 2000858. doi:10.1183/13993003.00858-2020
6. Zakrzewski, W. et al., 2019. Stem cells: Past, present, and future. *Stem Cell Research & Therapy*, 10(1), pp.1–22.
7. Chouw, A. et al., 2021. Potency of mesenchymal stem cell and its secretome in treating COVID-19. *Regenerative Engineering and Translational Medicine*.
8. Zheng, G., Huang, L., Tong, H., Shu, Q., Hu, Y., Ge, M., Xu, J. (2014). Treatment of acute respiratory distress syndrome with allogeneic adipose-derived mesenchymal stem cells: a randomized, placebo-controlled pilot study. *Respiratory Research*, 15(1), 39. doi:10.1186/1465-9921-15-39
9. Basiri, A. et al., 2021. Stem cell therapy potency in personalizing severe COVID-19 treatment. *Stem Cell Reviews and Reports*, 17(1), pp.193–213.
10. Pittenger, M. F., Discher, D. E., Péault, B. M., Phinney, D. G., Hare, J. M., & Caplan, A. I. (2019). Mesenchymal stem cell perspective: cell biology to clinical progress. *NPJ Regenerative Medicine*, 4(1), 22. doi:10.1038/s41536-019-0083-6
11. Jiang, W., & Xu, J. (2020). Immune modulation by mesenchymal stem cells. *Cell Proliferation*, 53(1), e12712. doi:10.1111/cpr.12712

12. Xu, R., Feng, Z., Wang, Fu-Sheng. (2022). Mesenchymal stem cell treatment for COVID-19. *eBioMedicine* ; 77:103920. <https://doi.org/10.1016/j.ebiom.2022.103920>
13. Arabpour, E., Khoshdel, S., Tabatabaie, N., Akhgarzad, A., Zangiabadian, M., & Nasiri, M. J. (2021). Stem cells therapy for COVID-19: A systematic review and meta-analysis. *Frontiers in Medicine*, 8. <https://doi.org/10.3389/fmed.2021.737590>
14. Mahendiratta S, Bansal S, Sarma P, Kumar H, Choudhary G, Kumar S, et al. Stem cell therapy in COVID-19: pooled evidence from SARS-CoV-2, SARSCoV, MERS-CoV and ARDS: a systematic review. *Biomed Pharmacother.* (2021) 137:111300. doi: 10.1016/j.biopha.2021.111300
15. D. Rubin, U.S. FDA Clears Pluristem's IND Application for Phase II COVID-19 Study, (2020). <https://www.globenewswire.com/news-release/2020/05/08/2030212/0/en/U-S-FDA-Clears-Pluristem-s-IND-Application-for-Phase-II-COVID-19-Study.html>. (Accessed 13 January 2022).
16. Mehta, P., McAuley, D. F., Brown, M., Sanchez, E., Tattersall, R. S., & Manson, J. J. (2020). COVID-19: Consider cytokine storm syndromes and immunosuppression. *The Lancet*, 395(10229), 1033- 1034.
17. Ye, Q., Wang, B., & Mao, J. (2020). The pathogenesis and treatment of the 'Cytokine Storm' in COVID-19. *Journal of Infection*, 80(6), 607-613.
18. Sidhu, K., (2020). The cytokine storm in COVID-19 patients amenable to stem cell treatment: A perspective. *Stem Cell and Regenerative Medicine*, 4(1), pp.1-11
19. Durand, N., Mallea, J. & Zubair, A.C., (2020). Insights into the use of mesenchymal stem cells in COVID-19 mediated acute respiratory failure. *npj Regenerative Medicine*, 5(1), pp.1-9.
20. Shu L, Niu C, Li R, Huang T, Wang Y, Ji N, et al. (2020). Treatment of severe COVID19 with human umbilical cord mesenchymal stem cells. *Res Square*. 11:1-11. doi: 10.21203/rs.3.rs-23696/v
21. Câmara, D.A. *et al.*, (2021). A COVID-19 overview and potential applications of cell therapy. *Biologics*, 1(2), pp.177-188.
22. Leng, Z.; *et al.* (2020). Transplantation of ACE2- Mesenchymal Stem Cells Improves the Outcome of Patients with COVID-19 Pneumonia. *Aging Dis.*: 11, 216-228. [CrossRef [PubMed]].
23. Arabpour, E. et al., (2021). Stem cells therapy for COVID-19: A systematic review and meta-analysis. *Frontiers in Medicine*, 8, pp.1-13.
24. Moll, G., Ankrum, J. A., Kamhieh-Milz, J., Bieback, K., Ringdén, O., Volk, H.-D., Reinke, P. (2019). Intravascular mesenchymal stromal/stem cell therapy product diversification: Time for new clinical guidelines. *Trends in Molecular Medicine*, 25(2), 149-163. doi:<https://doi.org/10.1016/j.molmed.2018.12.006>
25. Golchin, A., Seyedjafari, A., Ardeshirylajimi, A. (2020). Mesenchymal Stem Cell Therapy for COVID-19 : Present or Future. *Stem Cell Reviews and Reports*. <https://doi.org/10.1007/s12015-020-09973-w>
26. Qu W, Wang Z, Hare JM, Bu G, Mallea JM, Pascual JM, Caplan AI, Kurtzberg J, Zubair AC, Kubrova E, Engelberg-Cook E, Nayfeh T, Shah VP, Hill JC, Wolf ME, Prokop LJ, Murad MH, Sanfilippo FP. Cell-based therapy to reduce mortality from COVID-19: Systematic review and meta-analysis of human studies on acute respiratory distress syndrome. *Stem Cells Transl Med.* 2020 Sep;9(9):1007-1022. doi: 10.1002/sctm.20-0146. Epub 2020 May 29. PMID: 32472653; PMCID: PMC7300743.